INCIDENTE POR ANTICOAGULACIÓN INADECUADA TRAS SESGO DIAGNÓSTICO CON DÍMERO D Y EL PAPEL DEFENSIVO DEL PACIENTE

Incidente

Contexto clínico: Varón joven sin antecedentes relevantes que acude a urgencias por dolor e impotencia funcional en pierna tras ejercicio físico extenuante.

Actuación inicial: Ante la sospecha de patología tromboembólica, se solicita analítica urgente con dímero D que resulta positivo.

Fallo asistencial: Sin estratificación clínica (Wells) ni ecografía previa, se asume el diagnóstico de trombosis venosa profunda (TVP), se inicia anticoagulación a dosis plenas y se pauta ingreso hospitalario en planta.

Resolución y segunda valoración: Disconforme con la atención, el paciente solicita el alta voluntaria y acude a otro centro. Tras constatar baja probabilidad clínica (Wells < 2), se realiza ecografía Doppler venosa a pie de cama, descartándose TVP y diagnosticándose lesión muscular por sobreesfuerzo.

Clasificación de seguridad: Casi incidente (near miss) con potencial de evento adverso grave por yatrogenia farmacológica evitado.

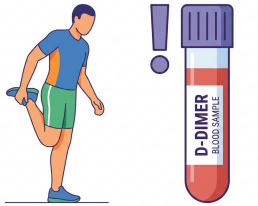

Causas

1. Omisión de guías clínicas: Falta de adherencia a protocolos y omisión de escalas predictivas validadas (Wells) previas a la petición analítica.
2. Falso positivo del dímero D: Interpretación errónea de una prueba de alta sensibilidad pero baja especificidad, obviando que el ejercicio extenuante eleva fisiológicamente el dímero D por daño muscular.
3. Sesgos cognitivos del facultativo: Presencia de sesgo de anclaje ante el resultado analítico alterado y cierre diagnóstico prematuro sin confirmación por imagen.
4. Déficit organizativo: Ausencia de protocolización para el acceso ágil a ecografía venosa a pie de cama (POCUS) en urgencias antes de anticoagular.
5. El paciente como barrera: La desconfianza del paciente y su solicitud de alta voluntaria actuaron como última barrera defensiva (modelo de Reason), frenando la yatrogenia.



Aprendizaje

1. Algoritmo secuencial estricto: Obligatoriedad de estimar la probabilidad pretest (Wells) antes de solicitar dímero D y contraindicación de anticoagular sin imagen en pacientes estables.
2. Capacitación en POCUS: Talleres prácticos de ecografía venosa de 2 puntos para médicos de urgencias, permitiendo el descarte inmediato a pie de cama.
3. Alerta de seguridad en prescripción: Incorporación de aviso electrónico que recuerda la confirmación ecográfica antes de validar anticoagulación plena.
4. Toma de decisiones compartidas: Escucha activa e información clara al paciente como agente activo de su seguridad.

